

PINSCHER-SCHNAUZER-KLUB 1895 e.V.



Achtung!
 Anonymisiertes Untersuchungsverfahren!
 Halbes Ohr incl. Durchschriften
 mit Röntgenbild (ohne Ahnentafel) einsenden an:
 Barmer Str. 80 - 42899 Halbes Ohr
 Ruf 02191-9830411 Fax 02191-9830412
 www.psk-pinscher-schnauzer.de

Dr. Silke Viefhues
 Bunsenstraße 20
 59229 Ahlen

HD-RÖNTGENUNTERSUCHUNG

Nur vom Gutachter auszufüllen

Beurteilung:

Lagerung: symmetrisch asymmetrisch

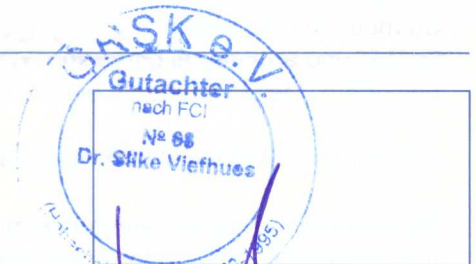
Arthrose: ja nein

Sitz des Kopfes in der Pfanne: Zentrum d. Femurkopfes medial des dorsalen Pfannenrandes auf dem dorsalen Pfannenrand lateral

Norberg-Winkel 105° oder größer kleiner als 105° kleiner als 100° kleiner als 90°

Bemerkungen:

Kein Hinweis für HD	<input checked="" type="checkbox"/> A	<input checked="" type="checkbox"/> 1	<input checked="" type="checkbox"/> 2	Zur Zucht zugelassen
Übergangsform	<input type="checkbox"/> B	<input type="checkbox"/> 1	<input type="checkbox"/> 2	
Leichte HD	<input type="checkbox"/> C	<input type="checkbox"/> 1	<input type="checkbox"/> 2	Nicht zur Zucht zugelassen
Mittlere HD	<input type="checkbox"/> D	<input type="checkbox"/> 1	<input type="checkbox"/> 2	
Schwere HD	<input type="checkbox"/> E	<input type="checkbox"/> 1	<input type="checkbox"/> 2	



MV 9.8.18
 Datum

Unterschrift/Stempel des Gutachters

Vom Tierarzt auszufüllen!

Rasse/Farbe: Deutscher Pinscher, schwarz-rot Wurfstag: 01.07.2017 Code-Nr.: 4302

Chip-Nr.: 276098007200991 Rüde: Hündin: Datum der Röntgenaufnahme: 30.7.18



BEFUNDBOGEN AUGENUNTERSUCHUNG

Certificate of eye examination

European College of Veterinary Ophthalmologists



Dortmunder Kreis - DOK
Gesellschaft für Diagnostik
genetisch bedingter Augen-
erkrankungen bei Tieren e.V.
Lortzingstraße 12
28209 Bremen
www.dok-vet.de

ECVO Reg.Nr.Untersuchung reg.no.examination

O-D Nr.1108883

ECVO Reg.Nr.Untersucher reg.no.examiner

D54

Tier animal

Name: Anabel vom Weitmoos
Rasse: Deutscher Pinscher (schwarz/rot)
Zuchtverband: Pinscher-Schnauzer-Klub e.V.
Zuchtbuch Nr.: VDH17DP 03005658
Farbe: schwarz-rot
Mikrochip Nr.: 276098007200991
Geschlecht: Weiblich female
Wurfdatum: 01.07.2017

Eigentümer/Besitzer owner/agent

Name: Stahl Ingrid
Adresse: Johann-Schmid-Str. 7
Land: DE
Postleitzahl: 83125
Wohnort: Eggstätt

Der Unterzeichnende ist mit den Bestimmungen des nationalen Untersuchungsprogrammes (DOK) und des European College of Veterinary Ophthalmologists (ECVO) anverstanden und bestätigt, dass das zur Untersuchung vorgestellte Tier das oben beschriebene ist.

30.7.18
Datum, Unterschrift Eigentümer/Besitzer

Untersuchung examination

Datum: 30.07.2018
Standardmethode: Mydriatikum, indirekte Ophthalmoskopie, Spaltlampen-Biomikroskopie >=10x
Zusätzlich: Gonioskopie (ohne Mydriatikum)
Kontrolle der Tätowierung: Richtig
Kontrolle des Mikrochips: Richtig

RECHTES AUGE (OD) right eye
LINKES AUGE (OS) left eye
Diagrams showing eye examinations for anterior, posterior, lateral temporal, and medial nasal views.

Anmerkungen: 8. ICAA: Lig. Pectinatum Anomalie
Augenerkrankung Nr.: Geringgradig
Kammerwinkelweite: Eng (mittelgradig)

Erbliche und vermutlich erbliche Augenerkrankungen: Known and presumed hereditary eye diseases

Table with columns for eye diseases (e.g., Membrana Pupillaris Persistens, Katarakt) and checkboxes for status (Frei, Zweifelhaft, Nicht frei).

Erklärungen interpretation

* „Frei“: Keine Anzeichen der genannten als erblich angesehenen Augenerkrankung.
** Sehr geringe klinische Anzeichen, die möglicherweise auf die genannte als erblich angesehenen Augenerkrankung zutreffen.

Für weitere Information bitte wenden an: Untersucher examiner

Name: Dr. Josef Schiele
Ort: Stephanskirchen
Signature: [Handwritten Signature]



Der/Die Unterzeichnende hat das oben genannte Tier nach den Richtlinien des Programmes zur Erfassung erblicher Augenerkrankungen heute selbst untersucht und die genannten Befunde erhoben.